

# Procedurer for indsættelse af fistel i tyndtarmen på grise

Uffe Pinholt Krogh og Karoline Blaabjerg

*SEGES Innovation P/S*

STØTTET AF








**Svine**afgiftsfonden

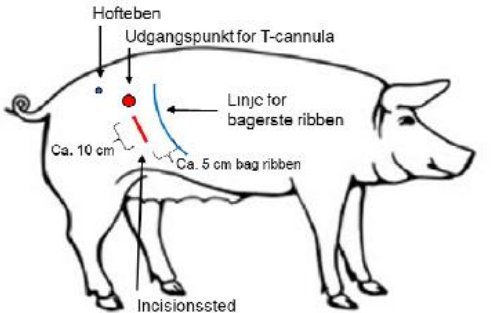

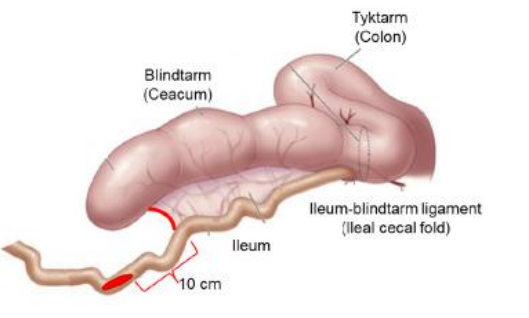

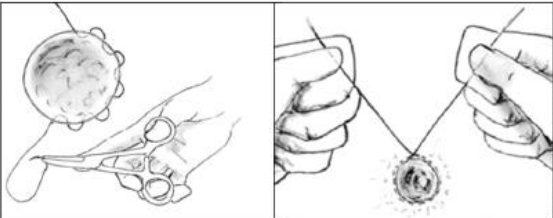

---

## Hovedkonklusion





Manualen beskriver i punktform de procedurer, der indgår ved indsættelse af fistel tyndtarmen på grise, for at kunne opsamle prøver til bestemmelse af ileale fordøjeligheder hos grise.

---

Pkt	Beskrivelse	Illustration	
1	Berolig med zoletilmix (0,1 ml pr. kg gris) Indsæt infusionskanyle (Venflon)	  	
2	Klip og barber hår Vask med mildt sæbe Indsæt tubus Tilkobl kontinuert infusion af propofol Pulsoximeter sættes på grisens øre	   	
3	Instrumenter (Desinficererede og autoklaveret)	1 T-cannulla, gummiskive, plastskive, metalskive, prop 1 Tarmsutur (Orange kasse): <b>2-0</b> (Y443H) 1 Bughindesutur (Lilla kasse): <b>2-0</b> (VCP312H) 1 Muskellagssutur (Lilla kasse): <b>0</b> (V340H) 1 Hudlagssutur (Grøn kasse): <b>0</b> (P7085H) 20 Gazekompres 1 Nåleholder 3 pean (2 lige og 1 buet) 2 sakse 2 pincetter 1 skalpel 1 spiseske (Thymann) 4 lus	

Pkt	Beskrivelse	Illustration	
4	<p>Huden steriliseres (vand efterfulgt af sprit)            Optegning af incisionssted og udgangspunkt            Lokalbedøvelse (pronestetic) - lægges i vifte omkring incisionssted            Området dækkes af med steril operationsafdækning            Ca. 10 cm langt snit (adgang til bughule)            Bughinden gennemskaeres forsigtigt.            Udgangspunkt ca. midt mellem hofteben og ribben (lidt lavere)</p>		
5	<p>Identificer stede for indsættelse af T-cannula            Blindtarm lokaliseres            Ileum tages ud af operationshullet            Stedet for indsættelse af T-cannula identificeres            (10 cm fra ligament mellem blindtarm og ileum)</p>		
6	<p>Tobakspoesetur i tarmvæv omkring T-cannula            Sutur: Lilla - 2-0.            ca. 4 cm lang og 0,5 cm bred            0,5 - 1,0 cm mellem sting.            ca 3,5 snit i tarmen            Isæt T-cannula            Stram første tobakspoesetur.            Lav anden og sidste tobakspoesetur            Tarm og T-cannula skylles med saltvand</p>		

Pkt	Beskrivelse	Illustration	
7	<p>Udgang af T-cannula gennem bugen.            Bughinden fikseres (pean) i naturlig position            T-cannulla føres ud af gris (ca. 2,5 cm hul)            Pean til at holde bughinde fast, så bughinde ikke flytter sig når T-cannula føres ud.            Gevind opmærkes til identifikation af vingernes placering            T-cannulaens isættes så vingerne sidder peger op og ned            T-cannulaens retning skal sikre naturlig flow gennem tarm            Gummiskive, stålskive og prop monteres            Det sikres at tarm ikke klemmes mellem T-cannula og bugvæg</p>		
8	<p>Bughinde syes sammen            Fortløbende sutur            Sutur: Orange, 2-0            stram til            1,0 - 1,5 cm mellem sting</p>	<p data-bbox="920 887 1218 906">ssociation of Oral and Maxillofacial Surgeons of India</p>	
9	<p>Indre muskellag            Sutur: lilla, 0-0            To lag muskler            1,0 - 1,5 cm mellem sting            Fortløbende sutur</p>	<p data-bbox="920 1219 1218 1238">ssociation of Oral and Maxillofacial Surgeons of India</p>	

Pkt	Beskrivelse	Illustration	
10	<p>Hudmuskel + hud            Continous vertical mattress suture            Sutur: Grøn, 0-0            1-2 cm mellem sting            Bred ned i muskel            Tilbage ned i hud            Løs strammning under sutur mellem hver sting</p>	 <p>The diagrams illustrate the continuous vertical mattress suture technique. The first diagram, labeled 'B. Continuous', shows a needle passing through the skin and muscle, with numbered steps 1 through 7 indicating the sequence of the continuous thread. The second diagram shows a similar view with steps 5, 6, and 7. The third diagram is a schematic showing a vertical line representing the skin and muscle layers, with points A, B, C, and D marked to show the depth and placement of the suture.</p>	 <p>A clinical photograph showing a continuous vertical mattress suture on a patient's arm. The suture is green (0-0) and is placed in a vertical line. The skin is red and swollen, and a white dressing is visible on the left side of the arm.</p>
11	<p>Påfør zinksalve</p>	 <p>A photograph showing two tubes of ointment. The top tube is white with orange and black text, labeled 'VIVA zink ointment'. The bottom tube is yellow and white, labeled 'Idomin'.</p>	 <p>Two photographs showing the application of ointment to a patient's arm. The left photograph shows a white ointment being applied to a red, swollen area on the arm. The right photograph shows a white ointment being applied to a red, swollen area on the arm, with a white dressing visible on the left side of the arm.</p>

//JAHP//